SAVE THE MENISCUS

F. C.Coari, A. Tripodo, P. Righi, F. Troiani, F. Miele
Casa di Cura S. Camillo, Forte dei Marmi (LU)

Abstract

Medial and lateral meniscectomy are the most frequent surgical treatments in orthopaedic surgery. Residual pain and swelling are not so rare after these surgical procedures. Meniscal allograft transplant is up today considered as a valid option in decreasing knee symptoms in these patients. The surgical technique is reproducible, and probably allows to avoid a rapid osteoarthritic evolution (more studies are necessary to prove it). The surgical technique is arthroscopic assisted and allows only mini-skin incision. Early results are very interesting and encourage us to study and to increase experience in this field.

KEY WORDS: *MENISCUS, ALLOGRAFT, MENISCAL TRASPLANT - SUTURE AND SCAFFOLD*

Riassunto

L'intervento di chirurgia ortopedica statisticamente più eseguito nel mondo è la meniscectomia. Anche se le tecniche e le filosofie di trattamento si sono evolute e rivolte sempre più verso il risparmio del tessuto meniscale, spesso una meniscectomia può causare dolore e idrarti.

La riparazione meniscale costituisce una valida alternativa alla meniscectomia pur se selettiva. Le tecniche di riparazione hanno tradizionalmente utilizzato vari metodi di sutura, comprese le tecniche inside-out e outside-in. Gli impianti bioriassorbibili consentono riparazioni artroscopiche all-inside. Il buon esito delle riparazioni meniscali dipende dall'appropriata preparazione del letto meniscale e dalla tecnica chirurgica ed è influenzato, inoltre, da fattori biologici, quali l'ampiezza del margine della lesione e le lesioni legamentose associate. Sono state riferite riparazioni con esito positivo in più dell'80 % dei casi con associata ricostruzione del legamento crociato anteriore.

Le percentuali di successo sono inferiori per le riparazioni isolate. Le complicanze correlate alla riparazione comprendono la lesione neurologica, la perdita postoperatoria del movimento, la recidiva della lesione e l'infezione.

Il trapianto autologo di menisco e l'utilizzo di scaffolds meniscali possono offrire un'opzione di trattamento, quando non è possibile il salvataggio o quando sia stata eseguita una precedente meniscectomia totale.

L'utilizzo di uno scaffold richiede la presenza integra del corno anteriore e posteriore

nativo, così da poterlo suturare. Potrebbe essere utilizzabile quando si è costretti, dal tipo della lesione, ad eseguire una meniscetomia subtotale, così da diminuire quel fisiologico fenomeno di aumento importante degli stress cartilaginei femorali e tibiali scoperti da una meniscectomia.

Il trapianto di menisco è una metodica nuova, riproducibile, con possibilità di rallentare la progressione artrosica (anche se studi a lungo termine serviranno a convalidare tale affermazione) ed in grado di risolvere i problemi funzionali del ginocchio.

Sulle suture e scaffold non abbiamo da fornire risultati poiché le suture hanno avuto una estrema varietà di trattamento in condizioni troppo diverse articolari, mentre gli scaffold hanno un numero eseguo di casi (5) ed un breve follow-up.

Per i trapianti meniscali possiamo fornire i primi risultati a media distanza (max 8 anni), che sono alquanto incoraggianti e ci inducono a proseguire su questa strada.

La tecnica chirurgica si è evoluta: dai primi impianti con doppia artrotomia, si è passati ad una tecnica assistita dall'artroscopia con mini incisioni cutanee.

INTRODUZIONE

Il XX° secolo è stato ricco di innumerevoli cambiamenti riguardanti il trattamento delle lesioni "meniscali". Infatti, agli albori del '900, si riteneva che il menisco fosse una struttura senza funzione, "residuo" delle inserzioni prossimali dei muscoli della gamba.

Negli anni '40 Mc Murray sosteneva che la causa del fallimento di una meniscectomia fosse dovuta alla sua mancata asportazione totale; dal 1948 la meniscectomia non era più considerata del tutto innocua ed il primo a parlarne fu Fairbank [1]; tale concetto veniva ripreso nel '77 da McGinty, il quale sosteneva che la meniscectomia parziale era comunque meno dannosa di quella totale.

Negli anni '80 Ikeuchi e DeHaven [2] eseguivano le prime riparazioni meniscali artrotomiche e successivamente Henning quelle artroscopiche [3].

Tale radicale cambiamento del trattamento delle lesioni meniscali era supportato da validi lavori come quelli di King, Luna et al. [4-5] negli anni '30-'40, i quali validavano l'importanza funzionale del menisco e del suo ruolo nel preservare la cartilagine articolare e quelli di Arnoczky, che mettevano in evidenza il potenziale riparativo della porzione periferica vascolarizzata, capace di estendere il processo di guarigione anche alle aree centrali [6].

Gli studi di Fairbank nel '48 furono determinanti, poiché per primo descrisse le alterazioni radiografiche degenerative del ginocchio a distanza di tempo dalla meniscectomia. L'approccio conservativo alle lesioni meniscali trovava dunque un razionale scientifico.

Oggi, infatti, la tendenza è quella di preservare quanto più possibile del menisco e di ripararlo quando ve ne siano le condizioni [7].

La meniscectomia è ancora oggi una delle procedure chirurgiche ortopediche più eseguite, quindi sarà sempre possibile nella nostra pratica ambulatoriale trovarci dinanzi a pazienti con ginocchia gonfie, dolenti nel comparto privo di menisco che, con alta probabilità, qualora non lo fossero già, diverranno artrosiche.

E' nostro dovere prendere in considerazione le varie tecniche chirurgiche, come le suture meniscali, l'innesto di sostituti biologici del menisco (Menaflex e Actifit) ed i trapianti di menisco, capaci di far regredire la sintomatologia e comunque rallentare la rapida progressione artrosica.

INDICAZIONI

I trapianti meniscali sono più di 1000 l'anno nel mondo e subiscono un incremento annuale, come dimostrato anche dai dati delle banche italiane erogatrici.

Le indicazioni ideali al trapianto meniscale sono [8]:

- paziente sintomatico nel comparto privo di menisco;
- paziente biologicamente giovane;
- ginocchio stabile e normoallineato;
- assenza di lesioni condrali;
- paziente capace di comprendere rischi chirurgici ed infettivi;
- paziente che abbia delle realistiche aspettative ed una buona compliance post-operatoria.

Purtroppo tali condizioni tutte insieme nello stesso paziente sono rare da trovare; infatti solo il 20% delle procedure chirurgiche sono isolate, mentre nello 80% dei casi vengono eseguiti in associazione ad ulteriore intervento chirurgico atto a ripristinare l'asse dell'arto inferiore e/o la stabilità del ginocchio e/o al trattamento di un difetto condrale. Questo ultimo aspetto è particolarmente frequente poiché il paziente con buono stato della cartilagine è spesso asintomatico e ricorre all'ausilio dello specialista solo quando ormai vi è un danno condrale.

PLANNING PRE-OPERATORIO

Per un corretto approccio al paziente, è fondamentale eseguire un preciso planning, con una accurata anamnesi (ricordiamo che spesso sono pazienti plurioperati) ed esame obiettivo.

Di fondamentale importanza la diagnostica strumentale con la radiografia in A.P. e L.L. su lastra lunga, per valutare bene l'asse, in associazione alla proiezione di Rosenberg, alla risonanza magnetica, così da avere una corretta visuale sullo stato condrale, capsulo-ligamentoso e meniscale. L'esame radiografico, la tac e la risonanza magnetica ci serviranno anche per prendere le misure dell'emipiatto tibiale interessato *(Fig. 1)* per poi comunicarle alla banca dei tessuti affinché ci arrivi un menisco della taglia del paziente [9]; tale misure verranno comunque confermate dall'esame artroscopico quasi sempre eseguito al momento della diagnosi.

Nonostante tali misurazioni è facile avere degli errori di taglia, quantificati da Shaffer nel 2000 nel 46% dei casi compresi tra 2 e 5 mm [10].

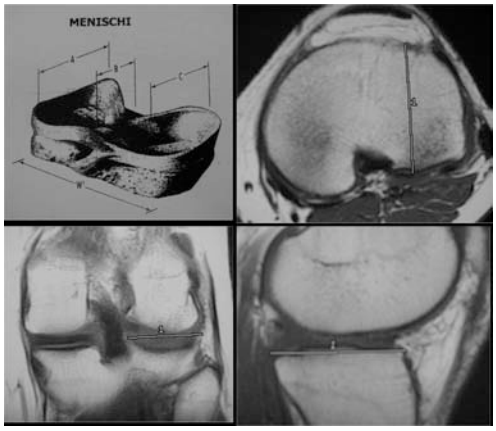

FIG 1
METODO DI MISURA TAC E/O RM ED EVENTUALE CONFERMA ARTROSCOPICA, SONO LE METODICHE PREFERITE DA NOI E DALLE BANCHE DEI TESSUTI.

Problematiche Immunologiche ed Infettive

L'innesto ha una struttura ed una funzione simile al menisco originario ed è immunologicamente privilegiato. Infatti la risposta immunitaria è da considerarsi sub-clinica, in quanto i fibrocondrociti sono immersi in mezzo ad una abbondante matrice extracellulare che li isola dal sistema immunitario ospite [11-12].

La possibilità di trasmissione di malattie infettive anche se minima esiste. Fondamentale è il lavoro della banca dei tessuti, in quanto si devono applicare regole rigide sia nella scelta del donatore che nello screening dei pezzi e nelle procedure di sterilizzazione, prima di mettere gli stessi a disposizione.

Conservazione

Vi sono 4 metodi di conservazione dei pezzi anatomici;

- **freschi**: conservati a 2-4° C fino a 7-10 gg, con il mantenimento di un elevata quantità di cellule vitali ma con aumentata possibilità di trasmissione di malattie virali, con importanti difficoltà organizzative e senza l'evidenza di vantaggi clinici [13];
- **liofilizzazione**: con tale metodica i pezzi possono essere conservati illimitatamente anche a temperatura ambiente ed a bassi costi, ma con una distruzione pressoché completa della componente cellulare e con evidenti problemi dopo la reidratazione sia nella misura che nella manipolazione [14];
- **criopreservazione**: si esegue un graduale processo di congelamento con dimetil-sulfossido (DMSO), quindi si conservano in azoto liquido; con tale procedura vi è la possibilità che si mantenga una vitalità cellulare residua dimostrata tra il 10% ed il 40% [13];
- **congelato fresco**: il pezzo congelato può esser conservato fino a 5 anni a -80° C; è il metodo di conservazione più utilizzato e da noi preferito. Nonostante la perdita pressoché completa dei fibrocondrociti, i risultati sono sovrapponibili a quelli del criopreservato ed oltretutto a costi inferiori [15].

Tecnica Chirurgica

Preparazione dell'Innesto

Considerando la conservazione scelta (congelato fresco) bisognerà portarlo a temperatura ambiente in modo graduale, così da evitare il deterioramento dello stesso; quindi il pezzo congelato verrà passato prima in comune congelatore, in frigorifero e solo ultimo a temperatura ambiente. Al momento della preparazione del paziente e dei tavoli servitori, il pezzo verrà immerso in soluzione fisiologica riscaldata a ca 40° C in associazione con 1 gr di Rifampicina ogni 500 cc di fisiologica, per almeno 30 minuti.

Il pezzo ricevuto dalla banca è un emipiatto tibiale e la preparazione varierà a seconda che si debba impiantare un laterale o un mediale e se si scelga di usare osso.

Per il mediale, qualora si scelga di avere dell'osso, verranno preparati due cilindretti (Plugs) di circa 1 cm3, armati con 1 filo riassorbibile, in corrispondenza dei due corni meni-

scali; per il laterale verrà preparato una brattea ossea, congiungente i due corni meniscali, di circa 10 mm di diametro e 15 mm di altezza; la brattea verrà quindi armata con due fili riassorbibili passanti che serviranno, così come per il mediale, per trazionare e fissare il trapianto con una sutura a ponte antero-medialmente sulla tibia (Fig. 2). Entrambi i menischi verranno ulteriormente armati con ulteriori 3 fili a livello del corpo-corno posteriore, per un ottimale trascinamento intra-articolare e per iniziare a fissarlo alla capsula.

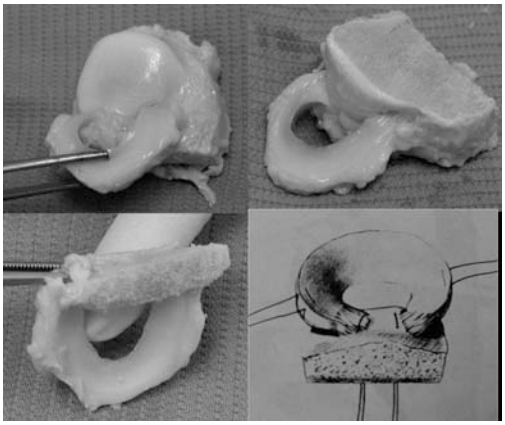

FIG 2 PREPARAZIONE DELL'INNESTO LA BANCA CI SPEDISCE UN EMIPIATTO TIBIALE CON ANNESSO MENISCO, CHE VERRÀ RIDOTTO A SECONDA CHE SIA UN MEDIALE O UN LATERALE.

Fissazione

Quella ossea è quasi sempre necessaria [16]; ultimi studi dimostrerebbero che per il mediale, data la sua inferiore mobilità rispetto al laterale, potrebbe evitarsi. Per il menisco laterale la tecnica da noi usata è quella dell'ancoraggio osseo con una brattea congiungente i due corni meniscali tenuta in sede da due fili passanti nella trincea ossea e annodati a ponte antero-medialmente sulla tibia.

Per il mediale, grazie alla distanza tra i due corni, usiamo due cilindretti armati ai due corni anch'essi trazionati e passanti attraverso due piccoli tunnels antero-medialmente sulla tibia ove andranno suturati a ponte.

Per la fissazione del corpo e del corno posteriore del menisco usiamo fili non riassorbili con tecnica in-out e cannule double-lumen, mentre per il corno anteriore diamo dei punti staccati attraverso la breccia artrotomica. In alcuni casi, per stabilizzare meglio il corno posteriore, abbiamo utilizzato in associazione la tecnica all-inside con device di ultima generazione.

Preparazione Articolar

Iniziamo con una fase artroscopica accedendo dai due fori classici (antero-mediale e antero-laterale) per iniziare la preparazione del comparto interessato ad accogliere il menisco.

Stimoliamo la porzione periferica di quel che del menisco è rimasto al sanguinamento, asportiamo il corpo di Hoffa per una buona visuale necessaria durante l'intervento e affinché non si abbiano difficoltà ad introdurre gli strumenti dedicati a suturare il menisco. Prima di passare alla fase specifica mediale o laterale per creare i tunnels o la trincea per accogliere l'osso aderente al trapianto, a questo punto ischemizziamo l'arto utilizzando un manicotto pneumo-ischemico posto alla radice dell'arto.

Menisco Laterale

Introduciamo un ago da spinale per eseguire un accesso artroscopico ulteriore, rettilineo in A-P tra i due corni meniscali e parallelo rispetto al piatto tibiale, necessario per tutta la fase preparatoria dell'emipiatto tibiale e, trasformandolo in artrotomico, per l'inserimento e la fissazione dell'innesto.

Esecuzione della Trincea

Eseguito tale accesso inseriamo una guida che presenta un asta centimetrata e un uncino a 90° in punta che ci darà l'esatta direzionalità del tunnel da creare e ci confermerà l'esatta misura del piatto tibiale in A-P, misura utile al fine di evitare di interrompere la corticale posteriore.

La stessa guida ha un altra asta, cannulata, parallela e distale di circa 12 mm, attraverso la quale introduciamo un filo che ci farà da guida per le frese crescenti utilizzate per creare un tunnel di circa 9-10 mm di diametro *(Fig. 3)*. Con l'ausilio di un Burr e di un Acromionizer, dal tunnel così creato, completeremo il nostro solco fresando la parte articolare.

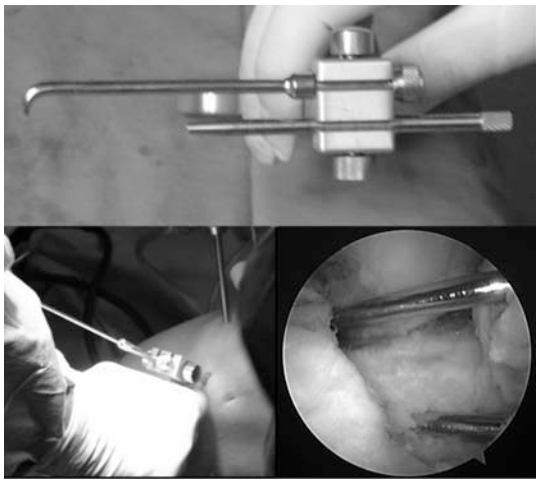

FIG 3
SI CREA UN SOLCO CON APPOSITA GUIDA CERCANDO DI ESSERE COASSIALI CON I DUE CORNI MENISCALI

Preparato e regolarizzato il solco, passiamo all'esecuzione di due tunnels del diametro di 4,5 mm, necessari per il passaggio dei fili inseriti sulla brattea; uno lo eseguiamo ad 1 cm dal muro posteriore ed uno ad 1 cm dall'ingresso articolare della trincea, in modo tale che dalla stessa arriveranno 2 cm ca medialmente rispetto alla TTA, utilizzando una guida pro LCA tipo Tip-to-Tip; tali tunnels serviranno non solo per il passaggio dei fili di trazione della brattea ma anche per la sua stabilizzazione annodandoli a ponte antero-medialmente sulla tibia.

Incisione Postero-Laterale

Eseguita perfettamente la parte intra-articolare atta a ricevere il menisco con il suo osso, eseguiamo un incisione della cute postero-laterale arrivando fino al piano capsulare che verrà utilizzata per il passaggio dei fili di trascinamento e di sutura.

A tal fine impieghiamo un ago da spinale per introdurre, out-in, fili shuttle che verranno

annodati ai fili preinseriti nel corpo-corno posteriore del trapianto necessari per il trascinamento e la iniziale fissazione del menisco.

Finita tutta la parte preparatoria, siamo adesso pronti all'inserimento ed alla fissazione del nostro trapianto.

Artrotomia ed Inserimento dell'Innesto

Eseguiamo piccola artrotomia congiungendo le due incisioni antero-laterali.

Pima di inserire il trapianto, introduciamo e trazioniamo i fili di trascinamento sia quelli ancorati al corpo-corno posteriore del menisco che alla brattea ossea, in precedenza descritti *(Fig. 4)*.

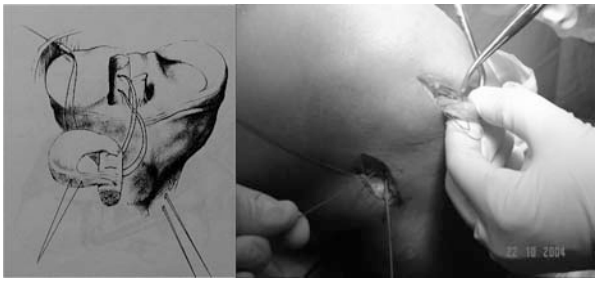

FIG 4
TRASCINANDO OGNUNA DELLE SUTURE GUIDA (DA POSTERO LATERALE E DALLA TIBIA) L'INNESTO VIENE TRASCINATO, ATTRAVERSO MINIARTROTOMI ANTERIORE, IN ARTICOLAZIONE E DENTRO LA TRINCEA

Fissazione Innesto

Adagiato il menisco sull'emipiatto tibiale interessato annodiamo subito i due fili posti nella brattea antero-medialmente a ponte sulla tibia *(Fig. 5)* e andiamo a completare la sutura meniscale. A tal fine utilizziamo la tecnica IN-OUT, cannule double-lumen e filo non riassorbibile. Durante il passaggio dei lunghi aghi, proteggiamo le strutture nobili posteriori con un cucchiaio deviando l'ago verso l'incisione posteriore; eseguite tutte le suture andiamo ad annodare tutti i fili partendo dal più posteriore. Alla fine potremo trovarci dinanzi ad una non perfetta stabilità del trapianto, quindi completeremo la nostra sutura continuando con la stessa metodica o utilizzando delle suture all-inside di ultima generazione oppure, ma solo per il corno anteriore, con dei punti staccati attraverso l'artrotomia eseguita per l'inserimento del trapianto.

Solo a questo punto sgonfieremo il manicotto pneumo-ischemico e l'intervento termina con un ulteriore esame artroscopico *(Fig. 6)* e radiografico.

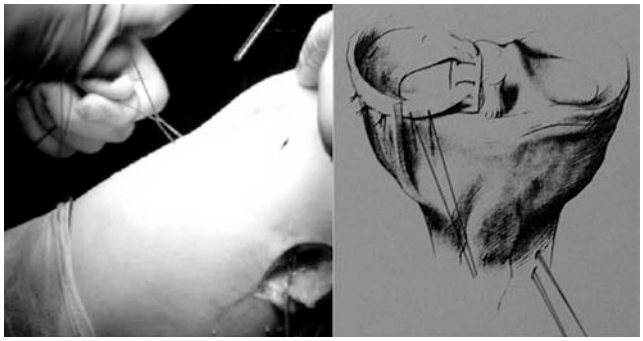

FIG 5
SI LEGANO LE DUE SUTURE A PONTE SULLA TIBIA

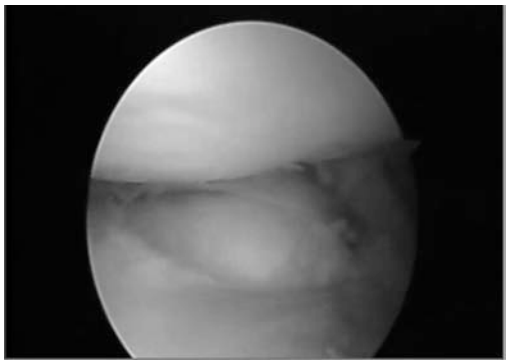

FIG. 6
IMMAGINE ARTROSCOPICA A FINE INTERVENTO

Menisco Mediale

Per il mediale, qualora si utilizzi l'osso, abbiamo un menisco con due plugs ossei perpendicolari ai due corni, che richiedono l'esecuzione di due nicchie per accoglierli.

Esecuzione Tunnels

Dopo la fase iniziale preparativa articolare comune al laterale, introduciamo una guida pro-LCA ed inseriamo 1 filo guida dalla regione antero-mediale della tibia che fuoriesca sia all'inserzione del corno posteriore che di quello anteriore *(Fig. 7)*; fresiamo fino in articolazione con diametro di 10 mm ed avremo così creato due tunnels utili sia per l'alloggio dei plugs che per l'annodamento dei fili alla tibia.

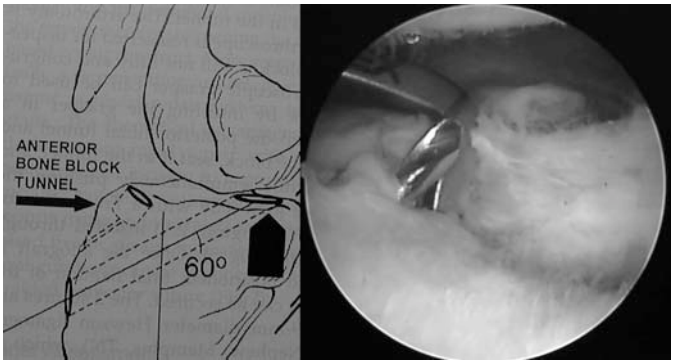

FIG. 7
TUNNEL ANTERIORE E POSTERIORE CON GUIDA PRO-LCA

Incisione Postero-Mediale

Così come per il laterale, dopo aver preparato la parte intra-articolare atta a ricevere il menisco con il suo osso, eseguiamo una incisione della cute postero-mediale arrivando fino al piano capsulare che verrà utilizzata per il passaggio dei fili di trascinamento e di sutura secondo la tecnica in-out. Finita tutta la parte preparatoria, siamo adesso pronti all'inserimento ed alla fissazione del nostro trapianto.

Artrotomia ed Inserimento dell'Innesto

Eseguiamo piccola artrotomia prolungando distalmente l'incisione antero-mediale utilizzata per l'accesso artroscopico. Prima di inserire il trapianto, introduciamo i fili di trascinamento sia quelli ancorati al corno posteriore del menisco che ai plugs ossei.

Fissazione Innesto

Adagiato il menisco sull'emipiatto tibiale passiamo alla fase conclusiva finale della fissazione che avviene in modo analogo al menisco laterale.

Trattamento Post-Operatorio e Riabilitativo

Nell'immediato preoperatorio pratichiamo terapia medica antibiotica con 2 gr di Ceftriaxone e.v., ripetuta dopo 24 h e seguita per 2 settimane da 1 gr i.m.

Eseguiamo profilassi contro i trombo-embolismi con E.B.P.M. 12 h dopo l'intervento e fino al ripristino della deambulazione. Per la terapia antalgica somministriamo ketorolac e/o tramadolo A.B. e pratichiamo crioterapia più volte al giorno.

Per quanto riguarda la riabilitazione e il follow-up ci siamo affiancati al protocollo europeo, che prevede:

- carico parziale al 20% per 6 settimane;
- CPM, non obbligatoria;
- tutore lungo articolato 0-60° per 6 settimane, poi 0-90°;
- esercizi a catena cinetica chiusa per tre mesi;
- controlli clinici a 3 e 12 gg, a 6 settimane, a 3 e 6 mesi;
- Lysholm, IKDC, ICRS, KOOS eseguite a 6-9-12 mesi poi annualmente;
- Rx in AP-LL sotto carico su lastre lunghe a 3 e 12 mesi poi annualmente;
- RM ogni anno;
- IInd look solo se necessario;

Nostra Casistica

Dall'ottobre del 2002 ad oggi sono stati sottoposti ad intervento di trapianto meniscale, presso i nostri centri di lavoro, 49 pazienti; in due casi abbiamo eseguito il trapianto bicompartimentale nello stesso intervento.

La popolazione dei pazienti era costituita da 30 maschi e 19 femmine di età compresa fra 18 e 45 anni.

La diagnosi è stata formulata mediante una accurata anamnesi ed esame obiettivo e sempre con l'ausilio di una risonanza magnetica e artroscopia.

Per quanto riguarda la etiologia, tutti i pazienti erano stati sottoposti più di una volta ad intervento sullo stesso menisco di regolarizzazione fino alla meniscectomia completa.

Per la sede 17 erano a carico del comparto mediale e 34 del comparto esterno.

Gli interventi associati sono stati: 7 ricostruzioni del legamento crociato anteriore, 2 osteotomie tibiali valgizzanti, 1 autoinnesto osteocondrale e 20 trapianti di condrociti autologhi.

Tutti i pazienti sono stati trattati con tecnica mista artroscopica e aperta come precedentemente descritto e con decorso post-operatorio omogeneo.

I controlli a distanza sono stati effettuati come da protocollo.

Il follow-up è stato eseguito nei pazienti operati da un minimo di 1 anno ad un massimo di 3,5 anni.

Per la valutazione clinica abbiamo utilizzato le schede in precedenza menzionate ed il questionario IKDC, che fornisce una valutazione clinica obiettiva (versamento articolare,

deficit dell'arco di movimento, la stabilità, il crepitio femoro-rotuleo, i reperti radiografici, lo stato funzionale mediante il *"one leg hop test"*) assegnando ad ogni categoria un punteggio:

A normale,
B quasi normale,
C anormale
D severamente anormale.

Risultati

Non si è mai osservato un peggioramento dei risultati clinici e tutti i pazienti hanno riferito sempre un netto miglioramento del dolore e del versamento.

Secondo la scheda IKDC abbiamo ottenuto i seguenti risultati: categoria A 74%, B 20%, C 6% e nessun caso in categoria D.

Abbiamo sottoposto 10 pazienti a second-look artroscopico a distanza di 6 e 12 mesi dall'intervento, rilevando sempre un buon aspetto dell'innesto con integrità della superficie articolare.

Non abbiamo mai eseguito biopsie della neofibrocartilagine.

Conclusioni

Al momento attuale il trapianto meniscale sembra essere l'unica tecnica chirurgica in grado di bloccare o ritardare l'evoluzione artrosica di un comparto privo di menisco [17, 18, 19, 20].

Tale metodica però necessita di conferme a lungo termine e di raffinare sempre più la tecnica chirurgica così come è successo per la ricostruzione del LCA o per il trattamento della cartilagine.

Nonostante il breve follow-up, anche analizzando la letteratura internazionale, possiamo dire che ci sono sì dei dubbi, ma anche delle certezze riguardo a tale tecnica.

Le cose che sappiamo con certezza sono che il trapianto:

- si rivascolarizza;
- si ripopola di cellule dal ricevente;
- sembrerebbe normale al IInd look e RM;
- in modelli animali è documentato che svolge azione condroprotettiva [21, 22, 23].

Ma vi sono anche alcune cose che ancora non sappiamo, e sono:

- possiede una funzione biomeccanica a lungo temine?
- possiede anche nell'uomo una funzione condroprotettiva?

In futuro ne sapremo di sicuro di più, grazie a dei follow-up più lunghi, a un esperienza maggiore, ponendo una particolare attenzione ai fattori di crescita, alla terapia genica ed ai sostituti biologici.

Bibliografia

1. Fairbanks TJ: *Knee joint changes after meniscectomy*. J Bone Joint Surg; 30 B: 664-670, 1948.

2. De Haven KE, Black KP, and Griffiths HJ: *Open meniscal repair*. AM J Sports Med; 17: 788, 1989.

3. Henning CE: *Arthroscopic repair of meniscus tears.* Orthopaedics 1983; 6: 1130-1132.

4. King D: *The healing of semilunar cartilage*. J Bone Joint Surg 1936; 18: 333-342.

5. Luna G: *Sulla vascolarizzazione dei menischi del ginocchio*. Chir Org Mov 1942; XXVIII, I: 36-42.

6. Arnoczky S, Warren RF: *Microvasculature of the human meniscus.* Am J Sports Med 1982; 10: 90-5.

7. Cannon WD, Morgan CD. *Meniscal repair*. J Bone Joint Surg Am 1994; 64: 294-311.

8. Rijk PC. *Meniscal allograft transplantation* - Part I. Arthroscopy; vol 20, N° 7 (september), 2004: 728-743.

9. Pollard ME, Kang Q, Berg EE: *Radiographic sizing for meniscal transplantation*. Arthroscopy. 11 (6): 684-687, 1995.

10. Shaffer B, Kennedy S, Klimkiewicz J, Yao L. *Preoperative sizing of meniscal allografts in meniscus transplantation*. Am J Sports Med 2000; 28: 524-533.

11. Rodeo SA, Seneviratne A, Suzuki K et al.: Histological analysis of human meniscal allografts. J Bone Joint Surg Am 2000; 82: 1071-1082.

12. Khoury MA, Goldberg VM, Stevenson S. *Demonstration of HLA and ABH antigens in fresh and frozenhuman menisci by immunohistochemistry*. J Orthop Res 1994; 12: 751-757.

13. Jackson DW, McDevitt CA, Simon TM et al.: *Meniscal transplantation using fresh and cryopreserved allografts*. An experimental study in goats. Am J Sports Med. 20 (6): 644-656,1992.

14. Milachowski KA, Weismeier K, Wirth CJ: *Homologous meniscus transplantations. Experimental and clinical results.* Int Orthop. 13 (1): 1-11, 1989.

15. Mikic ZD, Brankov MZ, Tubic MV, Lazetic AB: *Transplantation of fresh-frozen menisci: an experimental study in dog.* Arthroscopy. 13 (5): 579-583, 1997.

16. Alhalki MM, Howell SM, Hull ML: *How three methods for fixing a medial meniscal autograft affect tibial contact mechanics*. Am J Sports Med. 27 (3): 320-328, 1999.

17. Van Arkel ERA, De Boer HH. *Human meniscal transplantation: Preliminary results at 2 to 5-year follow-up.* J Bone Joint Surg Br 1995; 77: 589-595.

18. Wirth CJ, Peters G, Milachowski KA et al: *Long term results of meniscal allograft transplantation.* Am J Sports Med 2002; 30: 174-181.

19. Stollsteimer GT, Shelton WR, Dukes A, Bomboy AL. *Meniscal allograft transplantation: A 1-to 5-year follow-up of 22 patients.* Arthroscopy 2000; 16: 343-347.

20. Verdonk R. *Alternative treatment for meniscal injuries*. J Bone Joint Surg Br 1997; 79: 886-873